ANALES DE LA SOCIEDAD ANDALUZA DE OTORRINOLARINGOLOGÍA Y PATOLOGÍA CÉRVICO-FACIAL; 7: 13-30

Condrosarcomas de laringe. Revisión del tema con especial referencia a la bibliografía española de los quince últimos años y presentación de tres casos

MÍNGUEZ, A. LOZANO, E. CABANAS, G. ELHENDI, C. DIOS Y T. LABELLA

SERVICIO DE OTORRINOLARINGOLOGÍA.
COMPLEJO HOSPITALARIO UNIVERSITARIO DE SANTIAGO

Resumen:

Introducción: los condromas y condrosarcomas de laringe son tumores de rara presentación (alrededor del 1 %). Actualmente hay unos 600 publicados en el mundo.

Material y método: Hemos hecho una revisión de la bibliografía española de los últimos 15 años sobre los condromas y condrosarcomas laríngeos y hemos estudiado tres casos propios.

Resultados y comentarios: nuestros tres casos se trataron de condrosarcomas de bajo grado de malignidad (2 hombres y una mujer); se localizaron uno en el cartílago tiroides (en la mujer), otro en el cricoides y el tercero en la epiglotis. El primero y el último curaron con terapéutica apropiada (han tenido hasta la actualidad un seguimiento de 22 y 8 años respectivamente), y el segundo -el de la mujer, tuvo recidiva local y metástasis pulmonares de las que falleció. En la bibliografía española desde 1987 a 2002, se han publicado 11 trabajos en los que se presentan 17 casos de condromas o condrosarcomas.

Palabras clave: Laringe. Condromas. Condrosarcomas. Epidemiología.

Summary:

Introduction. Chondromas and chondrosarcomas of the laryx rare tumors of uncommon presentation (about the 1 %). Nowadays, approximately 600 cases have been published in the world.

Materials and methods. We report a review of the last 15 years spanish bibliography about chondromas and chondrosarcomas of the larynx and we present three own cases.

Results and discussion. Our three cases were treated as low-grade chondrosarcomas (2 male and one female); they were located in the thyroid cartilage (the female), in the cricoid cartilage and in the epiglottis. First and third are free of disease with the appropriate treatment (follow-up of 22 and 8 years, respectively); second -in the female- suffered local recurrence and lung metastasis, which caused death. Eleven articles that report 17 cases of chondromas or chondrosarcomas have been published in spanish bibliography, from 1987 to 2002.

Key words: Larynx. Chondroma. Chondrosarcoma. Epidemiology.

Introducción:

Los condromas y condrosarcomas son tumores originados en el cartílago. Diferentes publicaciones estiman que sólo entre el 2 y el 12 % de todos ellos se localizan en cabeza y cuello (1,2,3,4). En lo que respecta a la laringe, los tumores derivados del cartílago representan algo menos del 1 %.

Desde que en 1816 describe Travers (5) el primer caso de condrosarcoma de laringe, hay publicados alrededor de 600 en todo el mundo, (6). Bien es cierto que esto es difícil de precisar, pues algunos trabajos no se habrán tenido en cuenta por haber sido publicados en revistas de poca difusión, y en otras ocasiones habrá casos que se han publicado más de una vez, en diferentes revistas y por otros autores, como hemos tenido la oportunidad de comprobar (7 y 8) . La serie europea más amplia, según sus autores (6) se publicó en el año 2000, y en ella se presentaron 12 casos recogidos durante 24 años en una misma institución. No obstante hemos encontrado otra publicación de Bolot y col (9), no precisamente muy antigua –1999-, en la que se presentan otros 12 casos.

Nosotros publicamos un caso hace 20 años (10). En una revisión de la bibliografía española de los últimos 15 años, encontramos 11 trabajos sobre tumores laríngeos derivados del cartílago en donde se describen 17 condrosarcomas o condromas (11-21). Esto prueba la rareza con la que se presentan estos tumores, lo que por otra parte es un motivo para que se publiquen.

En 13 años (1981-1994) vimos en nuestro servicio tres casos de condrosarcomas laríngeos (incluyendo el publicado en 1982 como condroma, que luego demostró ser un condrosarcoma de bajo grado), por lo que queremos presentarlos y comentar sus particularidades epidemiológica, clínicas y evolutivas. Además haremos una revisión de la bibliografía internacional desde 2000 hasta la fecha y de la española de los últimos 15 años, como decíamos antes. De esta última haremos un análisis global exhaustivo sobre las particularidades de los tumores descritos en cada trabajo.

Material y métodos:

Hemos revisado las historias clínicas de todos los tumores malignos de laringe vistos en nuestro servicio entre los años 1981 y 1994, entre ellos encontramos tres casos de condrosarcomas. De estos tres casos analizamos los parámetros epidemiológicos de edad, sexo, sintomatología, localización, histología, grado de diferenciación, así como también el/los tratamiento/s realizado/s, evolución, tiempo de seguimiento, y estado actual.

Por otra parte, hemos realizado una búsqueda en Pub Med de publicaciones sobre condromas o condrosarcomas desde enero de 2000 hasta agosto de 2002, con revisión de los originales. Igualmente hemos hecho un estudio de los condromas o condrosarcomas publicados en el Acta Otorrinolaringológica Española, los Anales Otorrinolaringológicos Ibero Americanos y ORL Dips, de los últimos 15 años. De todas las publicaciones en español de este periodo hemos realizado un estudio de diversos parámetros, como se verá en los resultados y en las tablas pertinentes.

Resultados:

1. Presentación de los casos:

Caso 1:

Varón de 50 años de edad que en año 1981 acude a nuestra consulta por tos irritativa persistente de cinco meses de evolución. No refería ningún otro síntoma o signo otorrinolaringólógico o de otros órganos o sistemas. No era fumador. Bebedor moderado de vino a las comidas.

En la exploración clínica otorrinolaringológica, por medio de la laringoscopia indirecta, se apreció abultamiento de la mucosa en comisura posterior, que no comprometía la luz laríngea. La motilidad laríngea era normal así como el craqueo laríngeo. No se palpaban adenopatías cervicales.

Se le realiza laringoscopia directa bajo anestesia general, y al tacto con el intrumento se aprecia, debajo de comisura posterior, tumoración submucosa sésil, de tacto firme, cuya superficie se incinde y se toma muestra de biopsia. El diagnóstico histopatológico es de condroma. Se realiza tirotomía y se extirpa el tumor que asienta en sello cricoideo.

Un año después, en octubre de 1982, comienza de nuevo con tos seca irritativa y discreta disnea de esfuerzo. En la exploración laríngea en consulta no se aprecian lesiones, pero debido a sus antecedentes, se decide nueva microcirugía. En ésta se observa lesión dura debajo de comisura posterior recubierta de mucosa de aspecto normal, de la que se toma muestra de biopsia. El resultado del estudio his-

topatológico es de nuevo condroma. Una nueva tirotomía demuestra una gran tumoración que asienta en el sello cricoideo y que se extiende fundamentalmente hacia región posterior de hipofaringe, cuya extirpación requiere laringectomía total. El estudio histopatológico de la pieza es de condrosarcoma de bajo grado (fig. 1). En la última revisión realizada en julio de 2002, el paciente está bien y no se observa recidiva locorregional.

Caso 2:

Mujer de 56 años que acude a la consulta en noviembre de 1993 por disfonía progresiva no fluctuante de tres meses de evolución, tos seca irritativa y parestesias en lengua.

En la exploración clínica otorrinolarigológica, por laringoscopia indirecta se aprecia un engrosamiento de la cuerda vocal izquierda y protrusión de la banda ventricular del mismo lado.

Se realiza laringoscopia directa bajo anestesia general, en la que se observa normalidad de la mucosa laríngea con abultamiento de la banda ventricular izquierda y de la cuerda vocal del mismo lado. Estas estructuras son duras al tacto con el instrumento. Se incinde la mucosa de la banda ventricular afectada y sale un contenido de aspecto mucoide espeso. Se toma muestra de biopsia para estudio histopatológico. El diagnóstico histopatológico de presunción es de condrosarcoma de bajo grado. Recomiendan los patólogos nueva toma de biopsia. Se realiza ésta y el resultado de la misma confirma el diagnóstico.

Se le solicita TC de cuello en la que se aprecia una masa con calcificaciones en su interior que asienta en el ala izquierda del cartílago tiroides, ocupándola en toda su extensión. La luz laríngea está disminuida de calibre (fig.2).

Se le realiza una hemilaringectomía izquierda, en la que se incluye toda el ala tiroidea izquierda. El estudio histopatológico de la pieza confirma el diagnóstico de condrosarcoma de bajo grado.

En junio de 1994 se aprecia un nódulo en la cicatriz de la cirugía previa, cuyo estudio citológico tomado por PAAF indica condrosarcoma. Se le realiza preoperatorio para proceder a laringectomía total y en las radiografías de tórax del examen preoperatorio se observan imágenes nodulares en pulmón izquierdo sugestivas de metástasis. Se le realiza una TC pulmonar, que confirma el hallazgo de las radiografías simples. Ante esto se envía a Oncología médica para control de su enfermedad con poliquimioterapia. La paciente fallece en junio de 1997, a los tres años y siete meses después del diagnóstico inicial, por las metástasis pulmonares (fig. 3).

Caso 3:

Varón de 53 años que acude a nuestro servicio en agosto de 1994 por carraspera y sensación de cuerpo extraño en la garganta desde hace mes y medio. En los

días anteriores ha tenido algún esputo hemoptoico y odinofagia progresiva, con discreta disfagia, otalgia izquierda y disfonía.

En la exploración clínica otorrinolaringológica, por medio de la laringoscopia indirecta se observa importante aumento de tamaño del aritenoides izquierdo y del repliegue ariepiglótico del mismo lado, que estenosa discretamente el vestíbulo laríngeo. La mucosa de cubierta es normal.

Realizamos laringoscopia directa bajo anestesia general, que confirma la imagen vista en consulta. Después de incindir la mucosa que cubre la inflamación, se toma muestra de biopsia de lesión dura submucosa de la zona del repligue ariepiglótico afecto. El resultado histopatológico de presunción es de condrosarcoma de bajo grado. Los patólogos recomiendan nueva toma. Se realiza y el nuevo estudio histológico confirma el diagnóstico.

Solicitamos TC cervical en la que se aprecia una lesión de aspecto polipoideo de 2,5 x 1,2 cm que ocupa la región supraglótica y que surge de la cara laríngea de la epiglotis, ocupando la parte izquierda del vestíbulo laríngeo. No se evidencia matriz calcificada. No están afectados los cartílagos tiroides ni cricoides. No se distingue infiltración de planos tisulares periféricos ni adenopatías (fig. 4).

Se le realiza epiglotectomía por vía externa ampliada a los repliegues ariepiglóticos y faringoepiglóticos. En la pieza quirúrgica se observa que el tumor se localiza en el lado izquierdo de la cara laríngea de la epiglotis y se extiende hacia el repligue ariepiglótico del mismo lado. El estudio histopatológico de la pieza de resección confirma el diagnóstico de condrosarcoma de bajo grado de malignidad.

En la última revisión en agosto de 2002, el paciente permanece libre de enfermedad.

El resumen de los resultados propios los exponemos en la tabla I.

2. Estudio de la bibliografía española:

En la revisión de la bibliografía española de los últimos 15 años, hemos encontrado 11 trabajos sobre condrosarcomas o condromas, publicados en revistas españolas de otorrinolaringología (Acta Otorrinolaringológica Española, Anales Otorrinolaringológicos Iberoamericanos y ORL Dips). En 1990 publican otros colegas españoles tres casos de condrosarcomas, pero no en revista española (22), por lo que no los consideraremos en nuestro estudio a este respecto, aunque sí en otros.

Histopatología: En estos 11 trabajos se describen 17 casos de tumores derivados del cartílago. De ellos, cuatro son condromas y 13 condrosarcomas. De los últimos, en un caso no se especifica el grado de malignidad (17); en los restantes,

cinco fueron de bajo grado, dos de grado I, dos de grado II y otros dos bien diferenciados. Por último, uno fue diagnosticado de desdiferenciado, pero a lo largo de su evolución y después de haber sido radiado, tuvo un nuevo diagnóstico de condrosarcoma de bajo grado.

Edad: Con respecto a la edad, había dos pacientes con 81 años (15) y el mas joven tenía 41 años (19). La edad media de los enfermos cuando fueron diagnosticados fue de 63,41 años.

Sexo: Desde el punto de vista del sexo, 14 fueron varones y 3 hembras, lo que corresponde a una proporción del 82,35 % a favor del sexo masculino.

Lugar de implantación: En 13 ocasiones se localizaron en el cricoides y en tres, en el cartílago tiroides. No hubo ninguno localizado en la epiglotis, y en uno no se indicaba la localización (18). Uno de los presentados por nosotros sí asentaba en ella. Esto representa una proporción del 81,25 % para la localización cricoidea.

Sintomatología de comienzo: El síntoma debutante fue la disfonía en 12 casos, la disnea en tres, la sensación de cuerpo extraño en uno y la tumoración localizada en el cuello a nivel de la proyección de la laringe, en dos ocasiones. En un caso la disfonía debutó junto con disnea. Cuando fueron diagnosticados, el comienzo de los síntomas se remontaron a un máximo de 10 años (en tres casos con disfonía) y un mínimo de seis meses (sensación de cuerpo extraño). Uno de los casos de larga historia, correspondía a un condroma (12), y los otros dos eran, uno un condrosarcoma de bajo grado (18) y el otro un condroma altamente diferenciado(15). En ningún caso se describe como síntoma de comienzo la tos irritativa, como ocurrió en uno de los nuestros.

Tratamiento: En seis casos hubo que recurrir a la laringectomía total, y 10 se resolvieron con cirugía parcial, bien a cielo abierto o con láser. El que resta fue remitido a radioterapia. Uno de los que se trató con cirugía parcial (un condrosarcoma desdiferenciado, dado de bajo grado en otra biopsia), requirió hasta cinco actuaciones quirúrgicas, y otro tratado con láser, necesitó cirugía parcial posterior.

Evolución, seguimiento y pronóstico: Con respecto al seguimiento, el que más tiempo se revisó libre de enfermedad fue un condroma con 14 años (12). El condrosarcoma desdiferenciado/de bajo grado, que requirió cinco operaciones y además recibió radioterapia local, se siguió durante 19 años, pero solamente durante 15 meses después de la última cirugía (18). En el caso de los condrosarcomas, el de mayor seguimiento que se cita en la literatura española de los últimos 15 años, es uno en el que el enfermo se revisó durante 10 años (19). En cinco de los trabajos (en uno de ellos se presentan dos pacientes) revisados no se indica el seguimiento de todos o algunos de los casos (11, 13, 17 18 y 21). Hay que reseñar que ningún paciente murió de su enfermedad aunque uno hizo metástasis a distancia. Un paciente falleció en el postoperatorio (18), otro por hemorragia diges-

tiva durante el tratamiento con radioterapia (16) y otro de muerte natural ocho años después de haber sido tratado (15). Nosotros presentamos un caso de condrosarcoma con un seguimiento de 22 años, otro con ocho años, ambos vivos y libres de enfermedad. Sin embargo, nuestra paciente afecta por un condrosarcoma de bajo grado localizado en el cartílago tiroides, aunque hizo una recurrencia local, murió por metástasis pulmonares, a los tres años y siete meses del diagnóstico.

Todos los resultados de la bibliografía española de los últimos 15 años, referentes a número de casos, sexo, edad, localización, síntoma/s de comienzo, histología, grado de diferenciación, tratamiento/s, seguimiento y estado al final de éste, los presentamos resumidos en la tabla II.

Comentarios:

Los tumores cartilaginosos de la laringe son de rara presentación: menos del 1 %. Esto, unido a que se sitúan debajo de la mucosa, respetando su superficie, dificulta en principio su diagnóstico positivo por medio de la biopsia, que debe ser submucosa y profunda.

La localización más frecuente es a nivel del sello del cartílago cricoides. Rinaldo y cols (6), en 12 casos, encuentran esta localización en 10, lo que supone un 83,3 %. Otros autores (23) hablan de cifras que oscilan entre el 70-75 %. Thomé y cols (24), de los seis que publican, en cinco casos se localizaban en el cricoides y uno solo en tiroides. En la revisión que hemos hecho de los publicados desde principios de 2000 hasta la actualidad, hemos encontrado 40 casos, entre las que se encuentran dos series de 12 (6 y 9) y otra de 6 casos (24). En las series de Rinaldo y cols (6) y de Thomé y cols (24), que juntas suman 18 tumores, en 15 casos correspondían a tumores localizados en el cartílago cricoides, dos en el tiroides y uno en el aritenoides, lo que constituye un 83,3 % para la localización cricoidea. Ninguno de ellos asentaba en la epiglotis, como es el tercero de los casos que presentamos. En bibliografía más antigua se encuentran publicaciones en los que se describen condrosarcomas localizados en la epiglotis (25-27), en dos de los casos, con metástasis a distancia (25 y 27). Igualmente en la serie de las Fuerzas Armadas (4) de 111 condrosarcomas que se dieron entre los años 1970 y 1997, sólo uno de ellos asentaba en la epiglotis, lo que constituye el 0,7 % en su revisión. En la bibliografía española de los últimos 15 años, de los 17 casos descritos en 11 trabajos, en 13 ocasiones el tumor se localizaba en el cricoides, en tres en el tiroides y en un caso no se especificaba su asiento (18). Uno de los cricoideos se extendía hacia los primeros anillos traqueales (20). La proporción en nuestro medio, según la bibliografía de los últimos 15 años, es que los localizados en el cricoides alcanzan el 81,25 %. Esto no se cumple en nuestra casuística particular, sin duda por lo escasa (uno se localizó en el cricoides, otro en el tiroides y otro en la epiglotis).

La incidencia es mayor en el sexo masculino en una proporción 3/1, según La opinión generalizada. En la amplia revisión de las Fuerzas Armadas (4), 87 correspondían a hombres, lo que hace un 78,38 %. De nuestros 3 casos, dos correspondían a hombres. En la revisión española, tres casos correspondía a mujeres y 14 a hombres, lo que hace una proporción del 82,35 % a favor los hombres. La edad de máxima incidencia se produce en las décadas 5ª y 6ª de la vida (6), siendo la media de edad de 61 años (4) En la bibliografía española, la media fue ligeramente mayor: de 63,41 años

Determinar el criterio histopatológico de malignidad de estos tumores, no es fácil. Ya vimos como el primero de nuestros casos fue diagnosticado en un principio de condroma. El estudio definitivo de la pieza demostró que se trataba de un condrosarcoma de bajo grado. Los otros dos requirieron dos muestras consecutivas para confirmar el diagnóstico definitivo. Lichtentein y Jaffé (28), propusieron los siguientes criterios para malignidad: abundantes células con núcleos gruesos; células con núcleos dobles; y, células condrales gigantes con voluminosos núcleos, únicos o múltiples, o con abundante cromatina. Los condrosarcomas laríngeos son en su mayoría de bajo grado de malignidad. En la bibliografía española, de 17 casos, 9 correspondían a los de bajo grado, grado I o bien diferenciados Hay otras formas histológicas menos frecuentes, como son el condrosarcoma de células claras (29) o del condrosarcoma desdiferenciado (30). De esta última variedad fue diagnosticado uno de los publicados en la bibliografía española, aunque en una biopsia de una recidiva posterior fue calificado coomo de bajo grado (18).

Los primeros síntomas dependerán de la localización del tumor. Los condromas y condrosarcomas se localizan más frecuentemente en el cricoides y debutan por lo general, con disfonía. Así lo hicieron 11 de los 12 casos de Rinaldo (6) y en 12 de los 17 casos de la bibliografía española revisada; en 5 casos de asoció a estridor, en 3 a disnea y en otro a disfagia; sólo uno de ellos empezó con disnea sólo. En la bibliografía internacional revisada desde el año 2000, se encuentra dos casos cuyo debut fue tumoración cervical (31 y 32), como ocurrió en dos de los presentados en la bibliografía española (13 y 18). Según nuestra experiencia, el primer síntoma que presentan los que se localizan en el sello cricoideo es tos seca irritativa persistente, a la cual –pensamos- le da poca importancia el paciente, por lo que suele pasar desapercibida como primer síntoma, debutando aparentemente con disfonía, y lo hacen cuando presionan sobre la vertiente inferior de la cuerda vocal, o la invaden. Algún trabajo también refiere la tos seca como primer síntoma (23). El estridor o la disnea predomina si el tumor se localiza más abajo, por cierre de la luz subglótica.

La imágenes de la tomografía computada tienen gran importancia a la hora de orientar el diagnóstico, la localización y la extensión (22), ya que se puede precisar el asiento exacto del tumor en el esqueleto laríngeo, su volumen y la frecuente presencia de áreas calcificadas típicas, cuya proporción alcanza el 80 %. Uno de

nuestros casos localizado en el cartílago presentaba calcificaciones, pero sin embargo, el que asentaba en la epiglotis carecía de esta característica.

Es habitual, si no se piensa en que los condromas o condrosarcomas son tumores submucosos, que las biopsias sean superficiales y el patólogo nos de el resultado de mucosa normal (11). Para que el diagnóstico sea certero es imprescindible incindir la mucosa y tomar una muestra profunda. De cualquier manera, llama la atención que en sólo 17 casos, las variedades histológicas sean tan variadas (bajo grado, grado I, grado II, bien diferenciado, altamente diferenciado). Esto nos da la impresión de que el criterio entre los patólogos no está muy unificado en el caso de estos tumores.

Algunos han llegado al diagnóstico por medio del estudio citológico del producto obtenido por PAAF (8 y 16). En la recidiva del caso localizado en tiroides, que vimos nosotros, también se llegó al diagnóstico de ésta por medio de la PAAF.

El tratamiento dependerá de la localización y extensión del tumor. Es frecuente que en una primera cirugía se trate de preservar la laringe. Incluso algunos han utilizado el láser para extirparlos endoscopicamente (6 y 15), por lo que no es raro, que se necesiten varios actos quirúrgicos con posterioridad. De los 12 casos de Rinaldo y cols (6), en 6 se utilizó el láser, con el resultado de múltiples excisiones en 4 casos, de los que uno terminó con laringectomía total, otro con parcial y el tercero con muerte por aspiración. Ésto parece aconsejar la cirugía a cielo abierto En los que se empleó una sola sesión, llevan en seguimiento nada más que de18 y 20 meses respectivamente. En nuestros tres casos se comenzó con cirugía parcial a cielo abierto. El primero, localizado en el sello cricoideo (y diagnosticado al principio de condroma) fue extirpado a través de una laringofisura, pero recidivado al cabo de un año hubo que realizarle una laringectomía total que resolvió el problema definitivamente; el segundo, al que se le hizo una hemilaringectomía, tuvo una recidiva en la cicatriz y metástasis pulmonares (probablemente sin relación con la cirugía parcial), a consecuencia de las cuales murió la enferma después de tres años y siete meses de seguimiento; en el tercero, su localización en la epiglotis, permitió una epiglotectomía ampliada por vía externa. Actualmente, ocho años después del tratamiento sigue vivo y sin recurrencia. De cualquier manera los actos quirúrgicos repetidos no son una excepción. En la bibliografía española un condrosarcoma de bajo grado (primero diagnosticado de desdiferenciado) requirió hasta cinco operaciones y radioterapia. El seguimiento posterior a la última intervención es de sólo de 15 meses (18). Estos datos nos indican que probablemente existe una tendencia a no ser lo bastante radical en los procedimientos quirúrgicos para tratar los condrosarcomas de laringe.

Por regla general, el seguimiento de los pacientes con condrosarcomas libres de enfermedad, en los trabajos revisados no suele ser de muchos años. Una excepción es la de Thomé y cols (24), que presentan seis casos, tres de ellos con seguimientos de 20, 27 y 28 años respectivamente. Uno de nuestros casos lo seguimos

desde hace 22 años después del tratamiento y actualmente se encuentra vivo y libre de enfermedad

Las metástasis no son frecuentes. En la serie de 12 casos de Rinaldo (6), tampoco aparecen metástasis en ninguna ocasión, si bien el seguimiento en 5 de ellos es de dos años o menos, y otro murió en el postoperatorio por complicaciones de la cirugía En la revisión del Instituto de la Fuerzas Armadas de Norteamérica (4), de 111 casos, sólo en dos aparecieron metástasis a distancia, y uno de ellos murió a causa de ellas, a los18 meses del diagnóstico. En los 17 casos descritos en la bibliografía española de los tres últimos quinquenios, se describe uno que hizo metástasis pulmonares. No obstante hay que tener presente que en cinco pacientes no se describe la evolución (11, 13, 17 18 y 21), y en dos era menor de 1 año (14 y 16). Uno de nuestros casos, un condrosarcoma de bajo grado localizado en cartílago tiroides, murió por metástasis pulmonares a los tres años y siete meses de ser diagnosticado, como hemos indicado antes.

Por último comentar, que en la revisión que hemos hecho de la bibliografía española, llama la atención las pocas o nulas citas que se hacen de los trabajos publicados en nuestro país. En este aspecto es una excepción el que publican Esteller y cols en 1989 (14). En él citan seis trabajos publicados en español.

Bibliografía:

1.- Burkey BB, Hoffman HT, Baker SR.: "Chondrosarcoma of the Head and Neck". *Laringoscope* 1990; 100: 1301-1305.

2.- Ruark DS, Schlehaider UV, Shan JP: "Chondrosarcomas of the Head and Neck". *World J Surgery* 1992; 16: 1010-1015.

3.- Mark RT, Tran LM, Secarz J et al: "Chondrosarcoma of the Head and Neck. The UCLA Experience 1955-1988". *Am J Clin Oncol* 1993; 16: 232-237.

4.- Thomson LD, Gannon, FH: "Chondrosarcoma of the larynx: a clinicopatologic study of 111 cases with a review of the literature". *A J Surg Pathol* 2002; 26: 836-851.

5.- Travers F: "A case of ossification and bony growth of the cartilages of the larynx". *Med Chir Trans* 1816; 7: 150-151.

6.- Rinaldo A, Howard D, Ferlito A: "Laryngeal chondrosarcoma: a 24-year experience at The Royal National Throat, Nose and Ear Hospital". *Acta Otolaryngol* 2000; 120: 680-688.

7.- Sakai O, Crtin HD, Faquin WS, Fabian RL: "Dedifferentiated chondrosarcoma of the larynx". *AJNR Am J Neuroradiol* 2000; 21: 584-586.

8.- Faquin WC, Pilch BZ, Keel SB, Cooper TL: "Fine-needle aspiration of dedifferentiated chondrosarcoma of the larynx". *Diagn Cytopathol* 2000; 22: 288-292.

9.- Bolot G, Charras, B, Vitrey D, et al: "Chondromes et chondrosarcomes larunges. A propos 12 observations". *JFORL* 1999; 48: 276-279.

10.- García N, Domínguez A, Lozano A, Labella T: "Condroma de laringe. A propósito de una observación". *Acta Otorrinolaring Esp* 1982; 53: 155-160.

11.- Tolosa F, Soler R: "Condrosarcoma de cartílago tiroides". ORL Dips 1987; 3: 319-322.

12.- Olalla A, Fernández E, Gil E, Fernández A: "Consideraciones sobre el condroma de laringe. A propósito de un caso". *Acta Otorrinolaring Esp* 1989; 40: 239-241.

13.- Pareja a, Alberola V, Severa G, Infante E: "Condrosarcoma de cartílago tiroides. Presentación de un caso y revisión de la literatura". *Acta Otorrinolaring Esp* 1989; 40: 373-376.

14.- Esteller E, Sancho FJ, Quer M, Alejo M, De Andrés L, Vega M, Burgués J: "Condrosarcoma laríngeo: revisión de la literatura occidental y presentación de un nuevo caso". *Acta Otorrinolaring Esp* 1989; 40: 433-438.

15.- Bernal M, Storkel S: "Condrosarcoma de laringe y laringectomía. A propósito de dos casos". *Acta Otorrinolaryng Esp.* 1990; 41: 193-196.

16.- Moreno J, Sola J: "Condrosarcoma de laringe. Diagnóstico mediante punción aspiración biopsia quiada por tomografía computarizada". *Acta Otorrinolaring Esp* 1994; 45: 219-221.

17.- Mata N, Vega MC, Saucedo G, Vergara J, Vega M: "Tumores cartilaginosos de cricoides: diagnóstico por imagen. A propósito de un caso". *Acta Otorrinolaring Esp* 1997; 48: 247-250.

18.- Martín G, López-Ríos F, Lassaletta LM, Bronchalo F, Martínez FJ, Álvarez, JJ: "Comportamiento de las neoplasias cartilaginosas de la laringe frente al tratamiento quirúrgico y las terapéuticas alternativas". *Acta Otorrinolaring Esp* 1997; 48: 635-638.

19.- Polo I, Laborda JM, Alemán O, Burgos A, Talavera J, Triguero : "Tumores cartilaginosos de laringe. A propósito de tres casos". *An Otorrinolaringl Iber-Amer* 1998; 25: 65-75.

20.- Aznar E, Nogués J, Moya J, Ramírez RD, García B, Mañós M, Dicenta M: "Condrosarcoma crico-traqueal". *Acta Otorrinolarig Esp* 2001; 52: 603-606.

21.- Pérez R, Martín G, Alonso J, Casas C: "Condrosarcoma de laringe". *ORL Dips* 2002; 29: 128-130.

22.- Muñoz a; Peñarrocha L, Gallego F, olmedilla G, Poch J: "Laryngeal chondrosarcoma": CT finding in three patients". *AJR* 1990; 154: 997-998.

23.- Franco, RA Jr, Singh B, Har-El, G: "Laryngeal Condroma". *J Voice* 2002; 16: 92-95.

24.- Thomé R, Thomé DC, de la Cortina RA: "Long-term follow-up of cartilaginous tumors of the larynx". *Otolaryngol Head Neck Surg.* 2001; 124: 634-640.

25.- Gray S, Blanke S, Babin, R, Robinson R: "Chondrosarcoma of the epiglotis with pulmonar metastases". *Otolaryngol Head Neck Surg.* 1984; 71: 48-52.

26.- Kasanzew M, Newman J, Lesser H, Thmas P: "Chondrosarcoma of the epiglotis".*J Laryngol Otol* 1988; 102: 374-377.

27.- Jacobs R, Stayboldt C, Harris J: "Chondrosarcoma of the epiglotis with regional and distant metastasis". *Laryngoscope* 1989; 99: 861-864.

28.- Lichtenstein L, Jaffé H: "Chondrosarcoma of the bone". *A J Pathol.* 1943; 19: 553-574.

29.- Kleist, B, Poest M, Lang C, Bankau A, Lorenz G, Suess-Fridrich K, Jundt G, Wolf E: "Clear cell chondrosarcoma of the larynx: a case report of a rare histologic variant in an uncommon localization". *Am J Surg Pathol.* 2002; 26: 386-392.

30.- Nayama M, Bradenburg JH, Hafez GR: "Dedifferentiated chondrosarcoma of the larynx with regional and distant metastases". *Ann Otol Rhinol Laryngol.* 1993; 102: 785-791.

31.- De Stefani A, Fadda GL, Cavalot A, Nazionale G, Mola P: "Chondrosarcoma of the larynx. Case report and review of the literature". *Tumori.* 2000; 86: 79-81.

32.- Uygur K, Tüz M, Dogru H, Sari A: "Chondrosarcoma of the tyroid cartilage". *The Journal of Laryngology & Otology.* 2001; 115: 507-509.

Figuras:

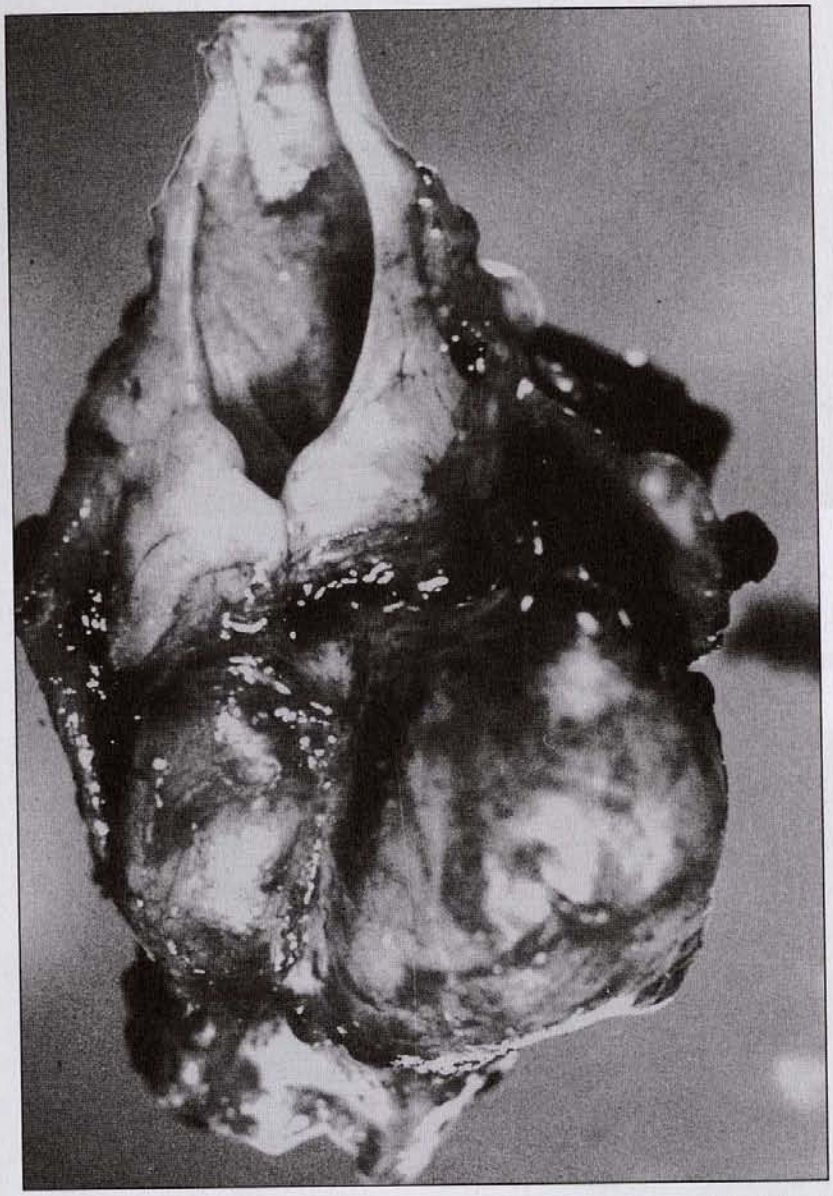

Figura 1:

Pieza de laringectomía total del caso nº 1. Obsérvese la protrusión de la parte posterior del sello cricoideo, fundamentalmente en el lado derecho, en donde asentaba el tumor.

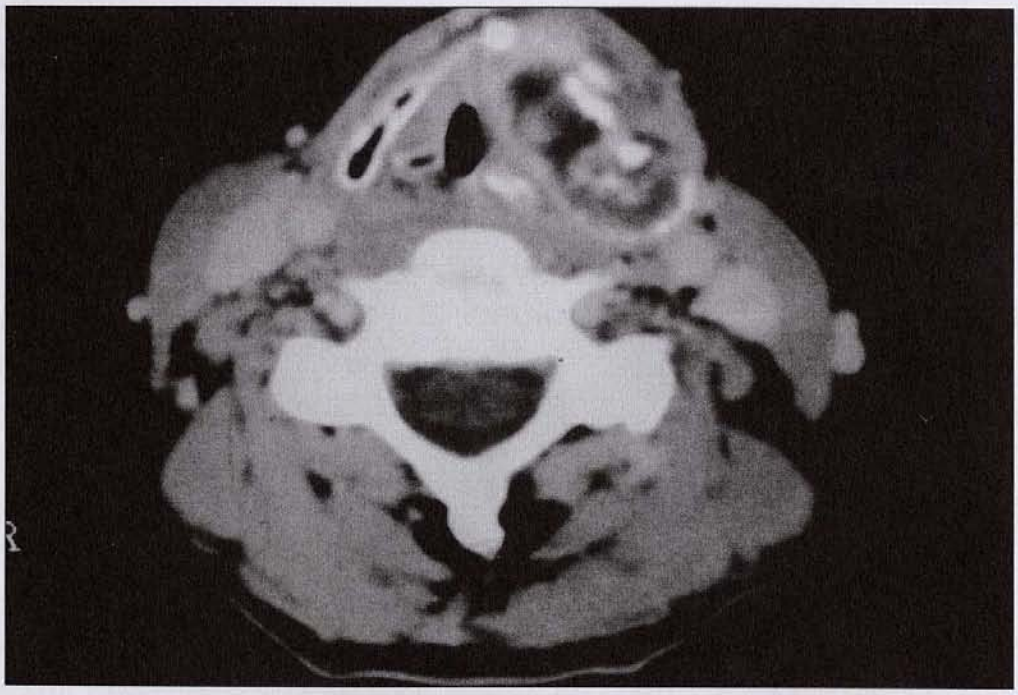

Figura 2:

TC axial de la laringe del caso nº 2 en la que se aprecia el tumor, con clacificaciones, que asienta en el ala tiroidea izquierda.

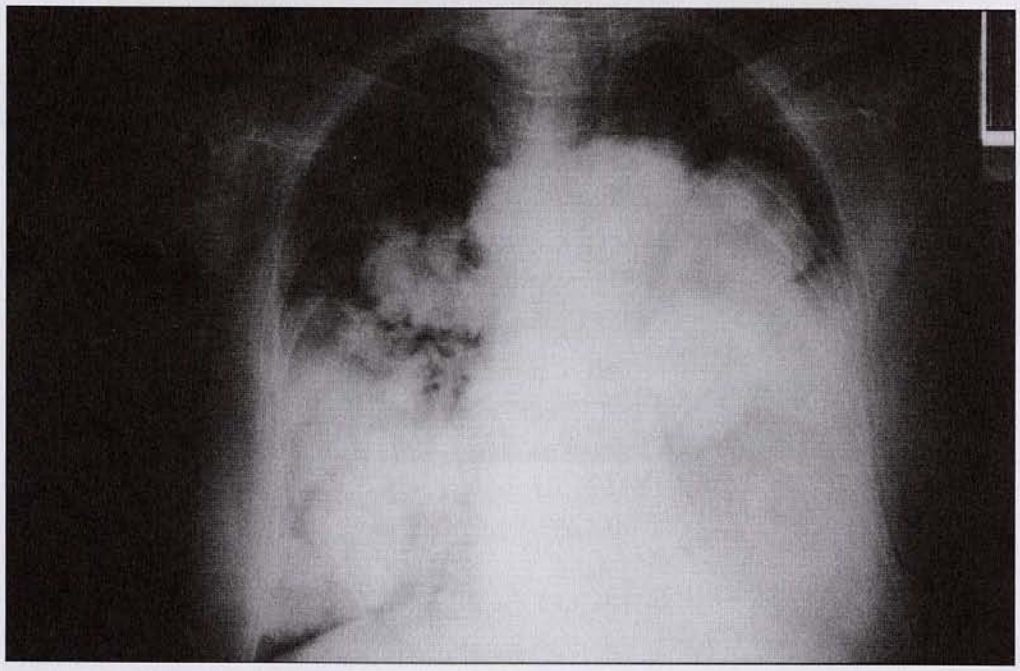

Figura 3:

Radiografía de tórax del caso nº 2 cuando estaba en fase terminal, en la que se ven las enormes metástasis pulmonares.

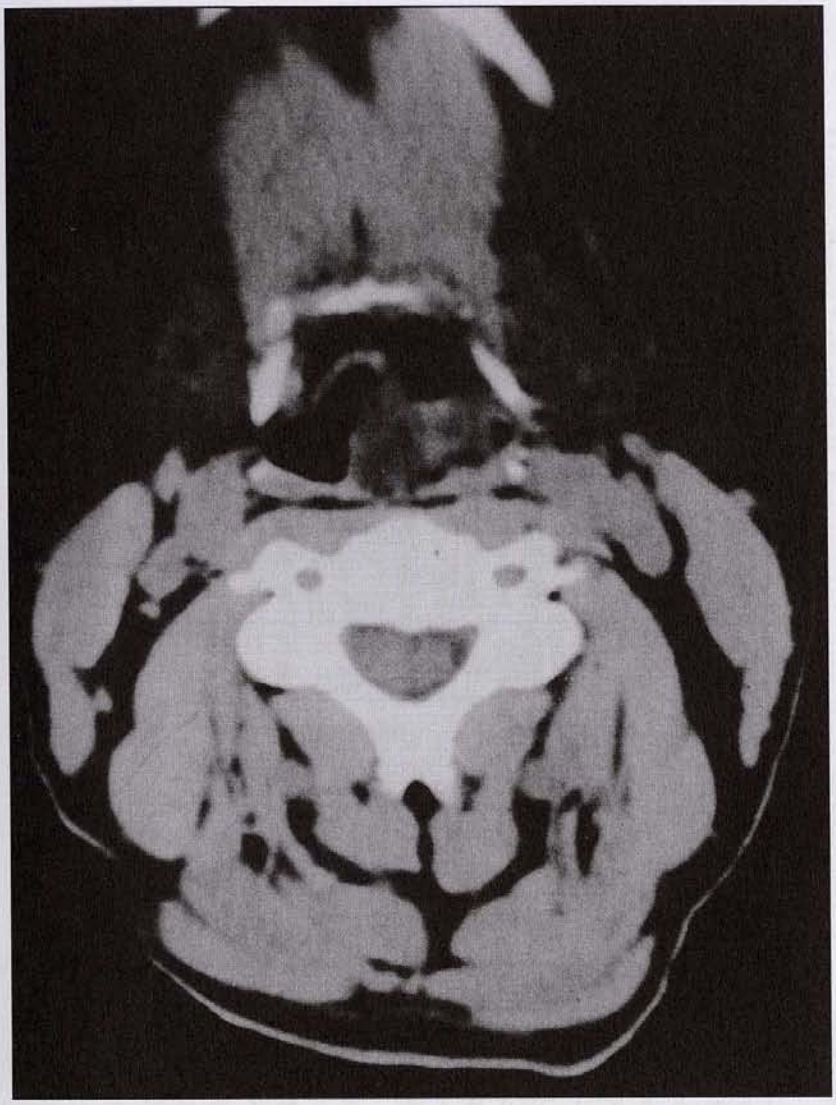

Figura 4:

TC axial de la laringe del caso nº 3 en la que se distingue el condrosarcoma asentando en la epiglotis que carece de calcificaciones.

Dirección para correspondencia:

Torcuato Labella Caballero
torlaca@mixmail.com
Servicio de Otorrinolaringología
Hospital Clínico-Universitario
Travesía de la Choupana s/n
15706 – SANTIAGO DE COMPOSTELA

Tabla I

caso	edad	sexo	Síntoma inicial	tiempo	Asiento del tumor	histología	tratamiento	Recurrencias	metástasis	Tiempo de seguimiento	Estado actual
1	50	varón	Tos irritativa	5 meses	cricoides	Condrosarcoma de bajo grado (primera biopsia, condroma)	Laringofisura y Laringectomía al año	Una en laringe al año tratada con laringectomía total	no	22 años	Sano y libre de enfermedad después de 22 años
2	56	mujer	Disfonía y tos irritativa	3 meses	tiroides	Condrosarcoma de bajo grado (requiere dos biopsias para su diagnóstico)	Hemilaringectomía y quimioterapia por metástasis pulmonares	Recurrencia en la cicatriz y en la laringe a los 7 meses	Metástasis pulmonares a los 7 meses del diagnóstico	3 años y 7 meses	Muerte por metástasis pulmonares a los 3 años y 7 meses después del diagnóstico inicial
2	53	varón	Sensación de cuerpo extraño	Mes y medio	epiglotis	Condrosarcoma de bajo grado (requiere dos biopsias para su diagnóstico)	Epiglotectomía ampliada	Recurrencia en la cicatriz y en la laringe a los 7 meses	No	8 años	Sano y libre de enfermedad después de 8 años

Tabla II (1)

	Autores	Nº de casos	Sexo	Edad	Localización	Síntoma de comienzo	Histología	Tratamiento	Seguimiento	Estado
1	Pérez y cols. ORL Dips, 2002	1	Varón	71	Cricoides	Disfonía de 1 año	Condrosarcoma grado II	Laringofisura y extirpación	No indicado	No indicado
2	Aznar y cols Acta Otorrino-laring. Esp, 2001	1	Varón	49	Cricoides y 3 anillos traqueales	Disnea, estridor y Disfonía (no se indica tiempo de evolución)	Condrosarcoma grado II	Laringectomía total + anillos traqueales	4 años	Libre de enfermedad
3	Polo y cols An Otorri-nolaringol Iber-Amer, 1998	3	Varón Varón Mujer	41 66 69	Cricoides Cricoides Cricoides	Disnea de 4 meses Disfonía de 1 año Disfonía de 2 años	Condrosarcoma de bajo grado Condrosarcoma de bajo grado Condroma	Extirpación vía externa Laringofisura y extirpación Extirpación externa por seno piriforme	11 años 10 años 1 año	Los tres libres de enfermedad
4	Martín y cols Acta Otorrino-laring Esp, 1997	3	Varón Varón Mujer	65 70 74	Tiroides No indican Cricoides	Tumoración en ala tiroidea Disfonía de 10 meses Disfonía de 2 años	Condrosarcoma desdif/bajo grado Condrosarcoma de bajo grado Condroma	5 cirugías parciales + Radio-terapia + Quimioterapia Laringectomía total Cirugía parcial	19 años Muerte en postoperatorio No indican	Vivo (metástasis pulmo-nares) 15 meses des-pués de la última cirugía Muerte postoperatoria No indican
5	Mata y cols Acta Otorri-nolaring Esp, 1997	2	Mujer Varón	48 50	Cricoides Cricoides	Disfonía 7 meses Disfonía de 1 año	Condroma Condrosarcoma (no indican grado)	Cirugía parcial Laringectomía total	No indican No indican	No indican No indican
6	Moreno y Sola Acta Otorrino-laring Esp, 1994	1	Varón	76	Cricoides	Disnea (no se indica tiempo de evolución)	Condrosarcoma bien diferenciado	Radioterapia	1 mes	Muerte por hemorragia digestiva

Tabla II (2)

	Autores	Nº de casos	Sexo	Edad	Localización	Síntoma de comienzo	Histología	Tratamiento	Seguimiento	Estado
7	Bernal y Storkel Acta Otorrino-laring Esp, 1990	2	Varón Varón	81 81	Cricoides Cricoides	Disfonía de 3 años Disfonía de 10 años	Condrosarcoma grado I Condrosarcoma altamente difernc.	Láser + cirugía parcial Laringectomía total	4 años 8 años	Libre de enfermedad Muerte natural
8	Pareja y cols Acta Otorrino-laring Esp, 1989	1	Varón	55	Tiroides	Tumoración cer-vical a nivel del ala tiroidea derecha	Condrosarcoma grado I	Cirugía parcial	No indican	No indican
9	Olalla y cols Acta Otorrino-laring Esp, 1989	1	Varón	61	Cricoides	Disfonía de 10 años	Condroma	Cirugía parcial	14 años	Libre de enfermedad
10	Esteller y cols Acta Otorrino-laring Esp, 1989	1	Varón	70	Cricoides	Sensación de cuerpo extraño de 6 meses de evolución	Condrosarcoma de bajo grado	Laringectomía total	1 año	Libre de enfermedad
11	Tolosa y Soler ORL Dips, 1987	1	Varón	51	Tiroides	Disfonía de 4 años	Condrosarcoma de bajo grado	Laringectomía total	No indican	No indican