ANALES DE LA SOCIEDAD ANDALUZA DE OTORRINOLARINGOLOGÍA Y PATOLOGÍA CÉRVICO-FACIAL; 6: 35- 42

Cáncer retrocricoideo. A propósito de un caso en una mujer

POZUELO GARCÍA, M.J.; MONJE VEGA, E.; PÉREZ GARCÍA, A.; PADILLA DELANGE, M.; PROF. GONZÁLEZ PÉREZ, M.

HOSPITAL REGIONAL CARLOS HAYA. MÁLAGA.

Resumen:

Presentamos un inusual caso de carcinoma de hipofaringe, de localización retrocricoidea, en una mujer de 68 años sin antecedentes tóxicos algunos, que debutó con clínica de disfagia progresiva y disnea alta. Se realiza una descripción del caso, con análisis de los hallazgos y revisión bibliográfica.

Palabras clave: CANCER, HIPOFARINGE, RETROCRICOIDEO, MUJER.

Abstract:

We report an unusual case of postcricoid hypopharyngeal cancer in a 68-year-old woman, who was a non- smoker and a non-drinker. She presented with progressive dysphagia and upper airway diyspnea. We analyze the findings and review the literature.

Key words: CANCER, HYPOPHARYNX, POSTCRICOID, FEMALE.

Introducción:

El cáncer hipofaríngeo representa el 7 % del tracto aerodigestivo superior. La localización del seno piriforme es la más frecuente, representando el área retrocricoidea y la pared faríngea posterior solo 1/3 de los casos *(1,2)*.

El consumo de alcohol, sobre todo si está asociado al hábito tabáquico , es el principal factor predisponente. Otros factores implicados incluyen: déficit nutricionales, exposición a virus oncogénicos, defecto en los mecanismos de reparación del DNA e irritación crónica de la faringe por reflujo gastroesofágico *(1,2,3,4)*.

Afecta, al igual que el resto de los carcinomas de cabeza y cuello, preferentemente al sexo masculino, pero, al contrario que en estos tumores en los que está aumentado la incidencia, la proporción de carcinomas hipofaríngeos diagnosticados en mujeres ha descendido hasta un 23 % en el último decenio *(2)*.

El diagnóstico es tardío; hasta el 75 % de los casos pertenecen a estadíos III y IV, comparados con el 40 % de los cánceres de laringe. La ausencia de síntomas, o la inespecificidad de los mismos, junto a la tendencia a metastatizar por diseminación linfática, contribuyen a empeorar el pronóstico *(2,6,7,8,9)*.

Existe una gran diversidad de opiniones en cuanto a la modalidad terapéutica aplicable a cada caso. En general, se establece que para los estadíos I y II, la respuesta es similar con cirugía o radioterapia, aunque el tumor de seno piriforme en estadío II se suele tratar con cirugía + radioterapia; y en los estadíos III y IV, el manejo normal es con cirugía + radioterapia, reservando protocolos de quimio + radioterapia o sensibilizadores de radiación + radioterapia para los IV no resecables *(2, 8, 10)*.

Caso clínico:

Presentamos un caso de una mujer de 68 años con antecedentes personales de DMNID y asma bronquial. Negaba consumo de alcohol/tabaco. No problemas aerodigestivos superiores.

Acude a hospital de referencia por cuadro de disfonía y disfagia progresiva desde hace 6 meses, y disnea alta (grado funcional III-IV) de 3-4 días de evolución.

A su ingreso precisa traqueostomía urgente y se practica microcirugía endolaríngea con toma de biopsia, que no resulta concluyente.

Es remitida a nuestro servicio, donde se procede a planificación de diagnóstico y tratamiento.

La exploración O.R.L., mediante nasofibroscopia flexible, mostró un gran edema de todo el vestíbulo laríngeo con inmovilidad del 1/3 posterior de ambas cuerdas vocales y protrusión del seno piriforme izquierdo, sin lesiones sospechosas evidentes. La palpación cervical fue negativa.

La TC reveló la existencia de una gran masa ,de densidad de tejidos blandos ,localizada posterior a ambos aritenoides, que estaban abducidos y retrovertidos, ocluyendo casi totalmente la luz laríngea a ese nivel, así como pequeñas adenopatías en ambas cadenas cervicales inferiores a 1 cm.. La RMN (imagen 1) confimaba la presencia de una gran tumoración sólida localizada en espacio retrofaríngeo infrahioideo que producía desplazamiento anterior de estructuras laríngeas, descendiento hacia esófago cervical.

Es intervenida, bajo anestesia general, practicándose esofagoscopia rígida y nueva microcirugía endolaríngea con toma de biopsias de esófago cervical, seno piriforme y pared faríngea posterior, que son informadas como "negativas para células neoplásicas", por lo que se procede a cervicotomía y faringectomía lateral izquierdas, con toma de cuña de biopsia de área retrocricoidea, cuyo resultado anatomopatológico fue carcinoma escamocelular infiltrante (imagen 2).

Días más tarde es valorado el caso en el Comité Oncológico de Cabeza y Cuello de nuestro hospital, decidiéndose como primera opción terapéutica la cirugía.

Se programa para laringectomía total + resección parcial de esófago cervical + vaciamiento cervical funcional bilateral, encontrando, como hallazgos macroscópicos quirúrgicos, una tumoración de 3,8 cm de consistencia pétrea, infiltrante, que afectaba al área retrocricoidea extendiéndose a ambas cuerdas vocales y, de forma anular, a la pared de esófago cervical (imagen 3).

El estudio AP de la pieza confirmó la estirpe celular, no existiendo ganglios positivos en los vaciamientos ni márgenes de resección afectos.

A los 15 días del postoperatorio, la paciente fue dada de alta sin complicaciones, y actualmente sigue protocolo de revisiones mensuales en consultas externas.

Discusión:

1. La localización retrocricoidea y la pared faríngea posterior presentan las formas más inusuales de presentación del carcinoma hipofaríngeo, llegando a ser una entidad, incluso excepcional en algunas series *(1,2)*.

Sin embargo, un estudio retrospectivo publicado por Salem EM. sobre la casuística egipcia *(11)*, encontró una incidencia del 50 % de esta localización entre 317 pacientes diagnosticados de carcinoma hipofaringeo.

Esta discrepancia es explicada por algunos autores *(12,13)*, debido a la aparente mayor implicación de factores nutricionales, o el síndrome de Plumer Vinson, en los carcinomas retrocricoideos.

2. Los dos síntomas más comunes en el momento del diagnótico son la disfagia y la tumoración cervical. *(2,8)*. Tan solo un 35.6 % de los pacientes presentan disfonía, cifra que contrasta con el 78.5 % de los casos diagnosticados de carcinoma primitivamente laríngeo *(2)*.

En nuestro caso, la invasión con contigüidad de ambas cuerdas vocales desde su localización originaria a nivel retrocricoideo, dio paso a que la disfonía, junto

con la disnea condicionada por la reducción de la luz glótica por desplazamiento de estructuras laríngeas, alarmaran a la paciente y acudiera a un centro hospitalario.

3. El mal pronóstico pues, está condicionado por la ausencia de síntomas, o la inespecificidad de los mismos, que retrasan el diagnóstico y, por tanto, el inicio del tratamiento, y por la predisposición a metastasis cervicales, dado el importante drenaje linfático de la hipofaringe.

Nuestra paciente, afortunadamente, no presentaba en el momento del diagnóstico adenopatías clínicamente palpables, ni en el estudio por imágenes ni en las piezas quirúrgicas de los vaciamientos cervicales.

4. Existe una incidencia del 10-15 % de tumores primarios sincrónicos en los ca. de cabeza y cuello. El esófago es el punto donde se descrubren con mayor frecuencia segundos tumores primarios subclínicos. Es por tanto obligada la realización de una esofagoscopia, junto a la laringoscopia, durante la evaluación inicial del paciente.

La TC y la RMN son bastante fiables para delinear aún más la extensión de la enfermedad en la localización primaria y en el cuello .*(14)*.

La causa más común del fracaso en el tratamiento del tumor primario es la recurrencia local y/o regional. Las metástasis a distancia son menos frecuentes, pero se encuentran hasta en un 60% de los pacientes cuyos tumores primarios no responden al tratamiento *(15)*.

La RX de torax tiene mayor definición en la detección de segundos tumores primarios o metástasis a distancia que la broncoscopia, por lo tanto, no es obligada en el estudio inicial del enfermo. Otras pruebas como la ecografía abdominal o la gammagrafía ósea no tienen valor diagnóstico importante en la evaluación del enfermo con carcinoma de hipofaringe.

5. No existen muchos estudios prospectivos controlados bien diseñados en los que se comparen modalidades de tratamiento. La mayoría de los autores abogan por establecer que en los estadíos I y II, la respuesta a la cirugía o la radioterapia es similar, sometiendo a cirugía + radioterapia a los carcinomas de seno piriforme en estadío II *(2,8,10)*.

Los estadíos III y IV, operables, se manejan con cirugía + radioterapia. En pacientes con enfermedad avanzada inoperaple se administra radioterapia paliativa, debiendo ser considerados los nuevos protocolos de investigación de quimio + radioterapia *(16)*.

Conclusiones:

Se debe tener en cuenta la alta posibilidad de diagnosticar un carcinoma de hipofaringe en pacientes con consumo de alcohol elevado y clínica digestiva (reflujo gastroesofágico), que consulta por disfagia progresiva o presencia de masa cervical.

El tratamiento de predilección se basará en las necesidades del paciente y que causen la menor incapacidad funcional posible.

El pronóstico dependerá del estadiaje en el momento del diagnóstico, y del estado nutricional/inmunológico de estos pacientes durante el proceso terapéutico.

Bibliografía:

1.- Muir C, Weiland L. Upper aerodigestive tract cancers. Cancer 1.995;75 (suppl 1):147-53.

2.- Hoffman,Henry T.MD; Karnell, Lucy H. Hypopharyngeal cancer. Patient care evaluation. Laryngoscope. Vol. 107 (8) August 1997 pp 1005-1007.

3.- Spitz MR: epidemiology anal risk factors for head and neck cancer. Semin Oncol 21 (3):281-8, 1994.

4.- Ward PH, Hanson DG. Reflux as an etiological factor of carcinoma of the laryngopharynx. Laryngoscope 1988;98: 1195-9.

5.- Sturgis EM, Miller RH. Second primary malignancies in the head and neck cancer patient. Ann Otol Rhinol Laryngol. 1995; 104:946-54.

6.- Brugere J. Guenel P. Differential effects of tobacco and alcohol in cancer of de larynx , pharynx, and mouth. Cancer 1986; 57:391-5.

7.- Shah JP, Karnell LH, Hoffman HT. Patterns of care for cancer of the larynx in the U.S.A. Arch Otolaryngol, inpress.

8.- Elias MM, Hilgers FJM. Carcinoma of the pyriform sinus: a retrospective analysis of tretment results over a 20 years period. Clin Otolaryngol 1993;20:249-53.

9.- Session RB, Harrison LB. Tumors of the larynx and hypopharynx. In: De Vita VT, Hellmans, eds. Cancer Principles and Practice of oncology, edn 4. Philadelphia: J.B. Lippincott Co.;1993:631-47.

10.- Pingree TF, Davis RK. Treatment of hypopharyngeal carcinoma a 10 year review of 1362 cases. Laryngoscope 1987;97:901-4.

11.- Saleh EM, Abdullwahab AA. Age and sex incidence ofhypopharyngeal tumours in upper Egypt: Assuit University experience. J Laryngol Otol 1995; 109:737-40.

12.- Clayman GL. Cancer of the hypopharynx and cervical esophagus. IN: Myers EN, Suen JY, eds. Cancer of the head and neck, edn. Philadelphia:W.B. Saunders Co, 1996.21.

13.- Chen TS. Rise and fall of the plummer-Vinson syndrome.J. gastroenterol-hepatol. 1994; 9:654-8

14.- McGuirt WF: panendoscopy as a screening examination for simultaneos primary tumours in head and neck cancer: a prospective sequential study and review of the literature. Laryngoscope 92. (5):569-76,1982.

15.- Kotwall C, Sakok: metastasic patterns in squamous cell cancer of the head and neck. An J. Surg (4):439-42, 1987.

16.- Lefevre JL, Chevalier D,: Larynx preservation in pyriform sinus cancer : preliminary results of a European organization for research and treatment of cancer phase III. EORTC Head and Neck Cancer "Cooperative Group. J. Natl Cancer Inst. 88 (13):890-9, 1996.

Dirección para correspondencia:

HOSPITAL REGIONAL CARLOS HAYA.MALAGA,
Mª JOSÉ POZUELO GARCÍA.
C/. Almogía, nº 14, bl.6, 1º B. C.P.: 29007. MALAGA
Tf: 95- 236 22 79.
e-mail: luis.martin@arrakis.es

Imágenes:

Imagen 1: RMN cervical.

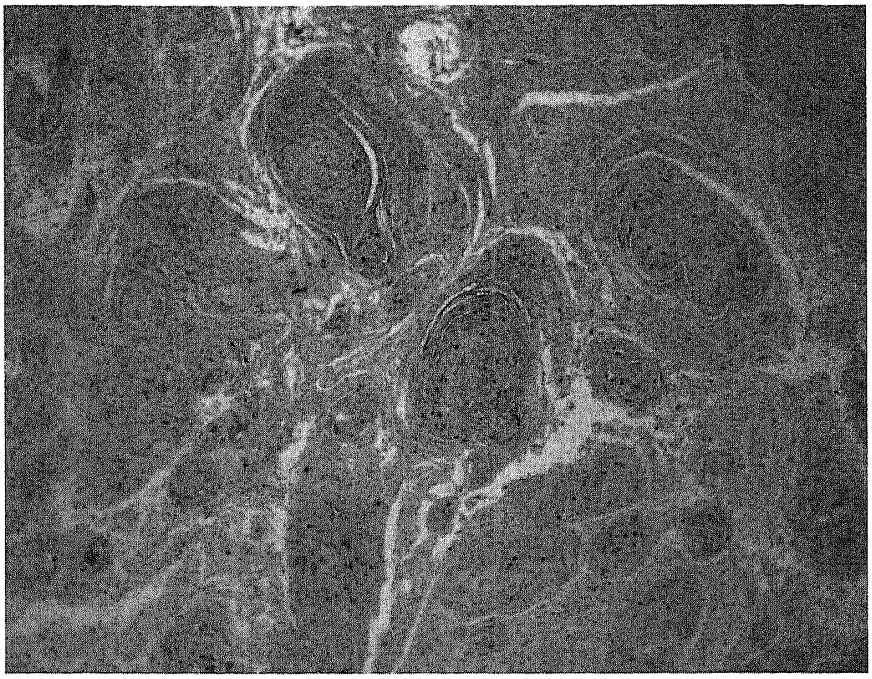

Imagen 2: Imagen microscópica. Ca. escamocelular bien diferenciado e invasor

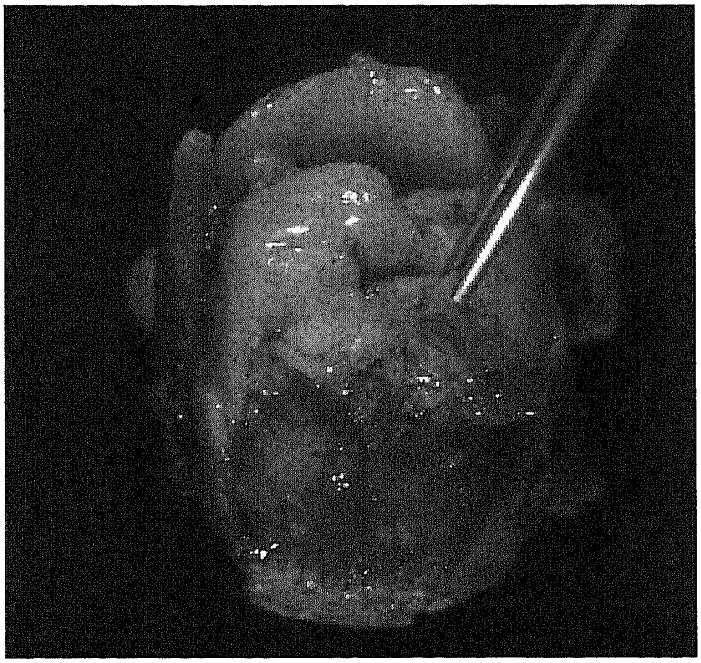

Imagen 3: Imagen macroscópica de pieza quirúrgica donde se muestra infiltración de pared faríngea posterior y esófago cervical.