ANALES DE OTORRINOLARINGOLOGÍA; 1999, 1:15-22

Oftalmoplegía dolorosa y amaurosis por mucocele esfenoidal

M. A. López González, R. Martínez Garrido, F. J. Barrón Reyes,
J.W. Quito Rodríguez, F. Delgado Moreno
Servicio de ORL, Hospital Universitario del Rocío.

Resumen

Los mucoceles de seno esfenoidal son lesiones raras. Suelen manifestarse clínicamente cuando ya dan síntomas locales de compresión, generalmente a nivel visual e intracraneal. El caso que presentamos corresponde a un mucocele esfenoidal derecho que comenzó con trastornos visuales, estableciéndose luego parálisis oculomotora, dolor transfixiante orbitario y ceguera. El diagnóstico se realizó por tomografía computarizada y resonancia magnética. Se trató quirúrgicamente mediante un abordaje neuroquirúrgico ante el temor de encontrar un proceso carcinomatoso. El dolor mejoró pero no se recuperó de su ceguera. Se discuten los diferentes abordajes del seno esfenoidal. Ponemos énfasis en la necesaria inmediatez de la intervención quirúrgica para conseguir que pueda recuperarse la visión.

Palabras claves: Ceguera. Nasosinusal. Quiste mucoide.

Sumary

Sphenoid sinus mucoceles are uncommon lesions. Their clinical manifestations are due to compression of visual or intracranial structures. The clinical case that is presented belong to a right sphenoid sinus mucocele that began with a decrease in visual acuity, ophthalmoplegia, deep orbital pain and blindness. The diagnosis was done by computed tomography and magnetic resonance imaging. The surgical treatment utilized the craniofacial exposure because a carcinomatous process was suspected. The pain improved but the blindness persisted. The different surgical procedures are discussed. Emphasis is put in the rapidity of the surgical intervention to recover the vision.

Key words: Blindness. Nasosinusal. Mucoid cyst.

Introducción

Los mucoceles del seno esfenoidal son lesiones raras que se comportan como tumores benignos, que pueden erosionar el hueso adyacente y extenderse fuera del seno a los espacios orbitales e intracraneales (1), así como producir parálisis de los nervios craneales (2, 3). Suelen estar producidos por una obstrucción del ostium del seno (3) como resultado de sinusitis etmoidal y/o poliposis (4). Debido al carácter latente de los mucoceles, a menudo se diagnostican en un estadio tardío, cuando ya presentan síntomas y signos de la afectación local (5). Sus manifestaciones clínicas pueden ser diversas debido a la existencia de muy importantes estructuras vasculares y neurológicas contiguas (4).

El diagnóstico se basa en los síntomas clínicos, la evaluación endoscópica nasal, la tomografía computarizada y la resonancia magnética nuclear (6). Las manifestaciones clínicas de estos mucoceles son cefaleas, dolor fronto-orbitario, dolor orbital profundo, existencia de una masa en el cuadrante supero-medial de la órbita, desplazamiento del globo ocular, exoftalmos, visión doble, parálisis oculomotoras, disminución de la agudeza visual, ceguera y anosmia (2, 7, 8). La tomografía computarizada determina el origen de la masa, su crecimiento y la erosión ósea. La resonancia magnética está indicada cuando los pacientes presentan problemas de visión, aportando información valorable de la naturaleza inflamatoria de la masa, su relación con la pituitaria y quiasma, así como imágenes en una sección sagital. Lo importante es su diferenciación de los tumores (5, 6).

Presentamos un caso clínico de mucocele esfenoidal que se manifestó mediante trastornos de la visión.

Caso Clínico

Hombre de 69 años con antecedentes de diabetes de 5 años de evolución controlada con glibenclamida y acarbosa. Intervenido de ulcus duodenal tras hemorragia digestiva alta previa y de absceso hepático tras colecistitis aguda. Eventración post-laparotomía. Hernia de hiato. Traumatismo en ojo izquierdo hace 25 años.

Enfermedad actual. Hace 4 meses sufrió un traumatismo fortuito en órbita derecha. Posteriormente apareció dolor intenso y contínuo en región supraciliar orbitaria derecha que no cedía con analgésicos comunes, carbamacepina ni amitriptilina. El dolor no se acompañaba de enrojecimiento ocular ni lagrimeo. Fue visto por varios oftalmólogos, diagnosticándosele de coloboma congénito con disminución de la agudeza visual del ojo derecho. Fue visto en urgencias practicándosele tomografía computarizada de cráneo que estaba dentro de la normalidad. El dolor progresó y el enfermo refiere, cuando es enviado a nuestras consultas, que antes y después del golpe veía bien por ambos ojos hasta hace unos dos meses que empezó a perder visión por ojo derecho.

Informe oftalmológico. Dolor periorbitario de ambos ojos, espontáneo, a la presión, con los movimientos oculares y de carácter discontínuo. Agudeza visual de ojo izquierdo normal y por ojo derecho no percibe luz. Tensión ocular normal de 16 y 15 mmHg. Motilidad ocular extrínseca algo limitada en ojo derecho. La oftalmoscopia directa de ambos ojos muestra conjuntiva, córnea y cámara anterior, normales. Pupilas arreactivas y deformadas con isocromía del iris. El fondo de ojo izquierdo muestra papila bien delimitada, algo pálida, vasos nasales adelgazados y mácula normal. El fondo de ojo derecho muestra el borde inferior de la papila borrado (de Va á VII) y mácula normal. Se precisan mas estudios de la agudeza visual.

Exploración. Destaca un ojo derecho inmóvil, amaurótico, con coloboma y discreta movilización a la abducción. Escasa reacción a la luz en ese ojo. Discoria post-traumática de ojo izquierdo. Dudosa hipoestesia corneal y trigeminal derechas. Resto de la exploración ORL y neurológica normal. Líquido cefalorraquídeo de aspecto, presión y composición, normal.

Tomografía computarizada y resonancia magnética. Engrosamiento mucoso del seno esfenoidal derecho que contacta con el ápex orbitario derecho, provocando obliteración del agujero óptico y de la hendidura esfenoidal ipsilaterales (Fig. 1 y 2).

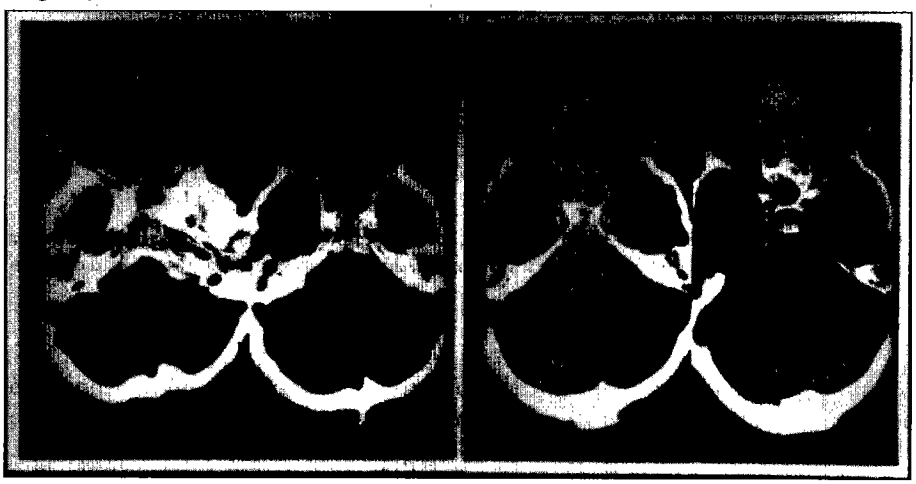

Figura 1

Detalles de tomografía computarizada del mucocele de seno esfenoidal derecho. Imágenes de cortes axiales donde apreciamos la erosión ósea y la comprensión del nervio óptico

Diagnóstico. Mucocele esfenoidal o tumoración esfenoidal.

Evolución. El paciente mantiene un dolor incontrolable, transfixiante a nivel fronto-orbitario derecho con gran hipoestesia de la 1ª rama del V par derecho, anestesia corneal derecha y reflejo corneal abolido del mismo lado, precisando gran cantidad de analgésicos e incluso opiáceos. Mantiene oftalmoplejía

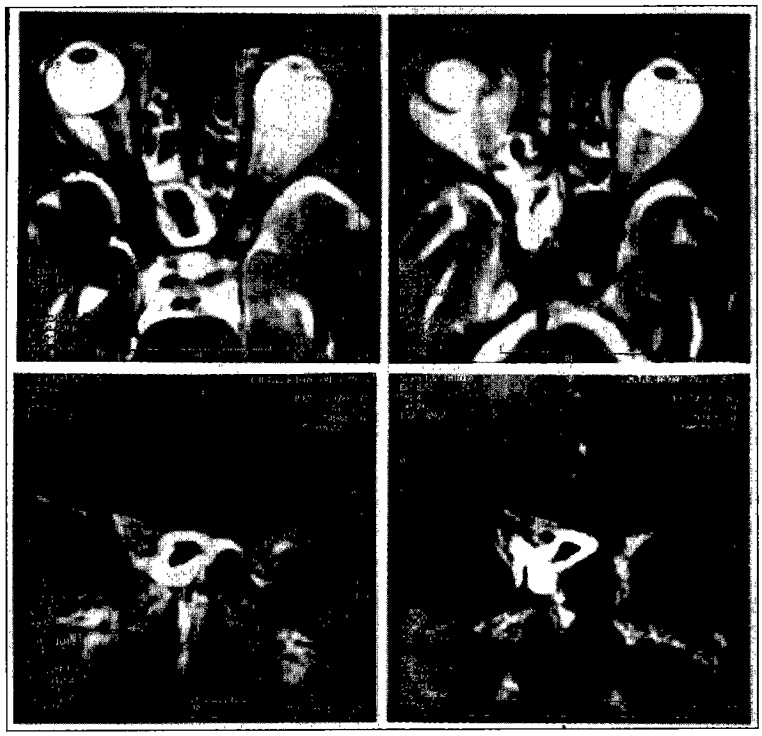

Figura 2

Detalles de resonancia magnética nuclear del mucocele de seno esfenoidal derecho. La fila superior muestra cortes axiales y la fila inferior cortes coronales, donde se aprecia el engrosamiento del seno y la comprensión orbitaria

completa y pérdida de la visión del ojo derecho. Durante su ingreso presentó neumonía aguda que se trató con imipenem-cilastatina y amicacina, mejorando el dolor ocular que podía ser controlado con paracetamol y clonixinato de lisina. A las dos semanas del cuadro neumónico volvía a presentar la misma clínica florida de ojo derecho.

Intervención. Se indicó sinusectomía esfenoidal, siendo intervenido mediante neurocirugía con un abordaje combinado cráneo-facial. Tras fijación de la cabeza, incisión coronal bilateral, despegamiento del colgajo frontal hasta reborde supraorbitario derecho, sección del músculo temporal derecho, despegamiento para liberar fosa temporal, liberación del reborde supraorbitario derecho y techo orbitario. Osteotomía con escoplo de márgenes derecho, izquierdo y techo de órbita por vía transfacial cercano al vértice. Trepanación frontal. En cara interna de órbita aparece el hueso "apolillado", infiltrado por mamelones de tejido friable y poco san-

grante. Se toma biopsia intraoperatoria que informan como tumor necrosado de origen secretor. Legrado de lecho tumoral. Cierre de la duramadre con colocación de dos drenajes. Tratamiento antibiótico con clindamicina. El informe definitivo del estudio anatomopatológico fue de mucocele.

Secuelas post-quirúrgicas. En la actualidad continúa con cierto dolor, aunque de características diferentes, que es controlado con buprenorfina, amitriptilina y clorazepam.

Discusión

Los mucoceles de seno esfenoidal son primarios en el 21% y secundarios en el 79% (8). Los primarios son debido a quistes mucosos del seno que son masas expansibles, formando mucoceles si se llenan completamente. Estos quistes suelen ser hallazgos incidentales durante los exámenes radiológicos (9). Los secundarios se desarrollan de 15 á 25 años después de una cirugía inicial (7, 8). La cirugía de senos paranasales en adolescentes puede llevar a un mucocele debido a la cicatriz de la herida quirúrgica (7). También se ha descrito un mucocele del seno esfenoidal como complicación del cáncer de cabeza y cuello, desarrollado como resultado de la oclusión del ostium del seno por mucosa cicatricial tras radioterapia (10). La prevalencia hombre:mujer es de 2,4:1 (7). El caso que presentamos debe considerarse como primario, ya que el paciente carecía de antecedentes de cirugía sinusal ni ha padecido de poliposis ni de ninguna otra patología de senos paranasales.

El mucocele de seno esfenoidal suele asociarse a trastornos visuales (1, 8, 11-16) y trastornos endocrinos (2, 17, 18) como hiperprolactinemia, amenorrea y galactorrea. A veces puede infectarse dando lugar al piomucocele de seno esfenoidal (19). Puede tener una severa extensión intracraneal (20) o invasión del seno cavernoso (21). También se ha descrito en el síndrome de Albright (16) y en niños (22).

Los abordajes que actualmente se consideran en el tratamiento quirúrgico del mucocele del seno esfenoidal son el abordaje neuroquirúrgico (14, 23), la vía sublabial transeptal (10, 12, 24) y la cirugía endoscópica nasosinusal (1, 4, 6-8, 13, 25, 26). La neurocirugía se fundamenta en los principios de la exposición cráneofacial, resección y reconstrucción en las sinusopatías agresivas. Las enfermedades de senos benignas histológicamente pueden comportarse de forma agresiva, amenazando la visión o incluso la vida. Este abordaje da una visión directa de las cavidades sinusales y facilita una completa resección del mucocele (23). La vía sublabial transeptal permite una visualización de la lesión y una seguridad máximas, junto con una mínima morbilidad, realizándose una esfenoidotomía (24). La cirugía endoscópica nasosinusal ofrece amplia visualización y seguridad en una aproximación directa del seno esfenoidal (4). Esta técnica elimina la parte inferior del cornete medio, lo que pro-

porciona una entrada directa al seno esfenoidal a través de la pared anterior del mismo (4). La abertura suficiente (esfenoidotomía) o descompresión del mucocele y la esfenoidectomía, endonasalmente, se recomiendan como formas de tratamiento quirúrgico radical (1, 7, 8), permitiendo el drenaje y biopsia del seno (13). Es un método efectivo en las enfermedades esfenoidales aisladas no malignas (6). El tratamiento mediante cirugía endoscópica nasosinusal de los mucoceles esfenoidales con extensión orbital es seguro y de abordaje sencillo, obvia la necesidad de una cirugía mayor intracraneal y disminuye la morbilidad post-operatoria. Es necesario un seguimiento y una descompresión secundaria en el supuesto de recurrencia del mucocele que con esta cirugía es de un 13% (1, 27). También puede utilizarse con cualquiera de estas técnicas mencionadas, aunque mas indicado con esta última, el laser de holmium que actúa sobre tejidos blandos y hueso. Tiene como desventaja que incrementa las cicatrices y que está limitado por la hemostasia (28). Nuestro caso fue operado mediante procedimientos neuroquirúrgicos ante la gravedad sintomatológica y la sospecha de un proceso carcinomatoso.

Los resultados del tratamiento quirúrgico suelen ser buenos, desapareciendo los síntomas, aunque las complicaciones visuales y endocrinológicas no siempre responden positivamente (2). El grado de recuperación de la visión tras el tratamiento quirúrgico depende de la agudeza visual antes de la operación, del modo de desarrollo del mucocele y sobretodo del tiempo transcurrido desde el comienzo de los síntomas hasta la cirugía (2, 8). Está publicado el caso de una niña de 10 años sin síntomas respiratorios ni nasales que desarrolló un dolor de cabeza en pocas horas. Al día siguiente tuvo amaurosis en ojo derecho y a los 5 días percibía muy difícilmente la luz por el ojo izquierdo. Tras la cirugía al quinto día, recuperó la visión en el ojo izquierdo a un nivel de 6/12 (13). El paciente del caso presentado tenía amaurosis desde hacía 2 meses. Tras la cirugía no recuperó la visión.

Concluimos que tras el diagnóstico de mucocele de seno esfenoidal con complicaciones orbitarias y trastornos de la visión, debe realizarse terapia quirúrgica inmediata, única posibilidad para intentar que la visión se recupere.

Bibiografía

1.- Benninger MS, Marks S. The endoscopic management of sphenoid and ethmoid mucoceles with orbital and intranasal extension. Rhinology 1995;33:157-61.

2.- Barat JL, Marchal JC, Bracard S, Auque J, Lepoire J. Mucoceles of the sphenoid sinus. Report of six cases and review of the literature. J Neuroradiol 1990;17:135-51.

3.- Davis CH, Small M, Lund V. An 'empty' sphenoid mucocele. Br J Neurosurg 1992;6:381-3.

4.- Stankiewicz JA. Sphenoid sinus mucocele. Arch Otolaryngol Head Neck Surg 1989;115:735-40.
5.- Bourjat P, Veillon F, Linster L. Mucoceles of the sphenoid sinus. J Radiol 1989;70:37-42.
6.- Gilain L, Aidan D, Coste A, Peynegre R. Functional endoscopic sinus surgery for isolated sphenoid sinus disease. Head Neck 1994;16:433-7.
7.- Moriyama H, Nakajima T, Honsa Y. Studies on mucoceles of the ethmoid and sphenoid sinuses: analysis of 47 cases. J Laryngol Otol 1992;23-7.
8.- Moriyama H, Hesaka H, Tachibana Y, Honda Y. Mucoceles of ethmoid and sphenoid sinus with visual disturbance. Arch Otolaryngol Head Neck Surg 1992;118:142-6.
9.- Farman AG, Baker I. Mucous cyst of the sphenoid sinus. Dentomaxillofac Radiol 1990;19:178-80.
10.- Rejab E, Said H, Saim L, Thim L. Sphenoid sinus mucocele: a possible late complication of radiotherapy to the head and neck. J Laryngol Otol 1991;105:959-60.
11.- Yasuda Y, Morita T, Akiguchi I, Kimura J, Kameyama M. Sphenoid sinus mucocele with recurrent visual disturbance. Eur Neurol 1992;32:225-7.
12.- Clarke H, Clarke V, Gill J, St John A, Lashley M. Painful Ophthalmoplegia secondary to a mucocele involving the sella turcica, superior orbital fissure, and sphenoid sinus. J Natl Med Assoc 1992;84:279-80.
13.- Castells I, De Loof F, Brock P, Jorissen M, Dralands L, Missotten L, Wilms G. Sudden blindness in a child: presenting symptom of a sphenoid sinus mucocele. Br J Ophthalmol 1992;76:502-4.
14.- Selvapandian S, Rajshekhar V, Chandy MJ. Mucoceles: a neurosurgical perspective. Br J Neurosurg 1994;8:57-61.
15.- Hao SP. Mucocele of the sphenoid sinus with acute bilateral blindness: report of a case. J Formos Med Assoc 1994;93:519-21.
16.- Dowler JG, Sanders MD, Brown PM. Bilateral sudden visual loss due to sphenoid mucocele in Albright's syndrome [letter]. Br J Ophthalmol 1995;79:503-4.
17.- Garrido Pérez M, López de la Torre Casares M, Fortea Gil F, Rodríguez Poyo-Guerrero P. Mucocele del seno esfenoidal como causa de hiperprolactinemia y galactorrea [carta]. Med Clin (Barc) 1991;96:719.
18.- Green DC, Calcaterra TC. Sphenoethmoid sinus mucocele presenting with amenorrhea and galactorrhea. Otolaryngol Head Neck Surg 1991; 104:856-7.
19.- El-Fiki ME, Abdel-Fattah HM, El-Deeb AK. Sphenoid sinus mucopyocele with marked intracranial extension: a more common phenomenon in the Third World?. Surg Neurol 1993;39:115-9.
20.- Danilidis J, Nikolaou A, Kondopoulos V. An unusual case of sphenoid sinus mucocele with severe intracranial extension. Rhinology 1993;31:135-7.
21.- Lantz NJ, Golis TA. Sphenoid mucocele with cavernous sinus invasion. J. Am Optom Assoc 1993;64:583-5.

22.- Froehlich P, Remond J, Morgon A. Mucocele of the sphenoid sinus in a child. An Otol Rhinol Laryngol 1995;104:738-40.
23.- Rinehart GC, Jackson IT, Potparic Z, Tan RG, Chambers PA. Management of locally aggressive sinus disease using craniofacial exposure and the galeal frontalis fascia-muscle flap. Plast Reconst Surg 1993;92:1219-25.
24.- Rothfield RE, De Vries EJ, Rueger RG. Isolated sphenoid sinus disease. Head Neck 1991;13:208-12.
25.- Stankiewicz JA. The endoscopic approach to the sphenoid sinus. Laryngoscope 1989;99:218-21.
26.- Gisawa E, Yanagisawa K. Endoscopic view of sphenoid sinus mucocele. Ear Nose Throat 1995;74:220-1.
27.- Ohnishi T, Esaki S, Tachibana T, Kaneta K. Surgical treatment of recurrent mucocele of the sphenoid sinus. Rhinology 1990;28:61-4.
28.- Gleich LL, Rebeiz EE, Pankratov MM, Shapshay SM. The holmium: YAG laser-assited otolaryngologic procedures. Arch Otolaryngol Head Neck Surg 1995;121:1162-6.